



## **Dossier 1**

**C MEUNIER**

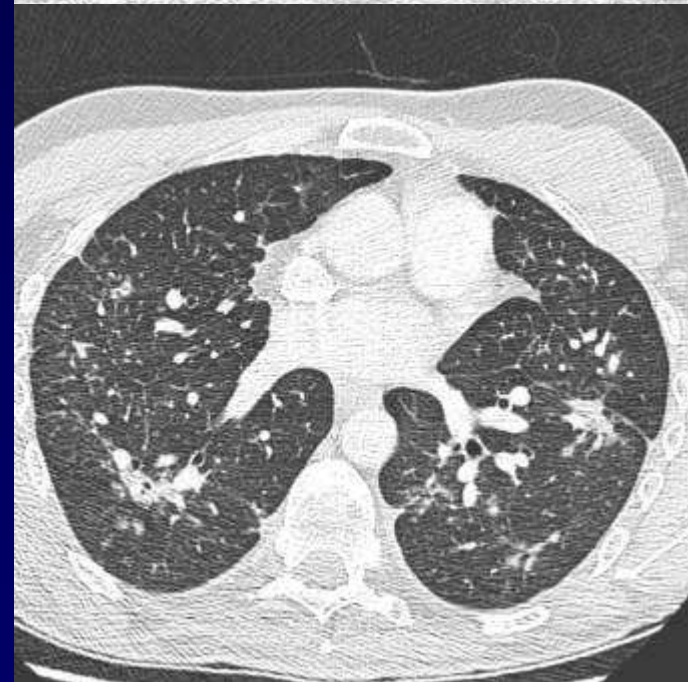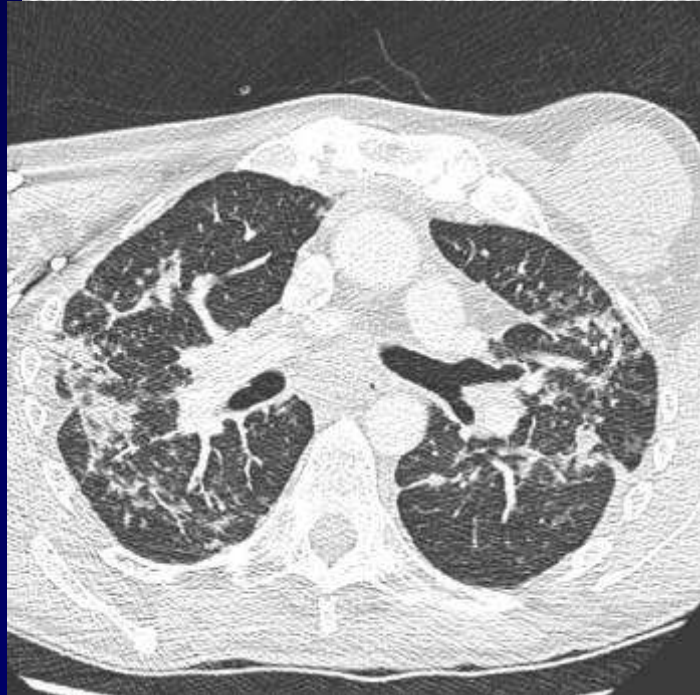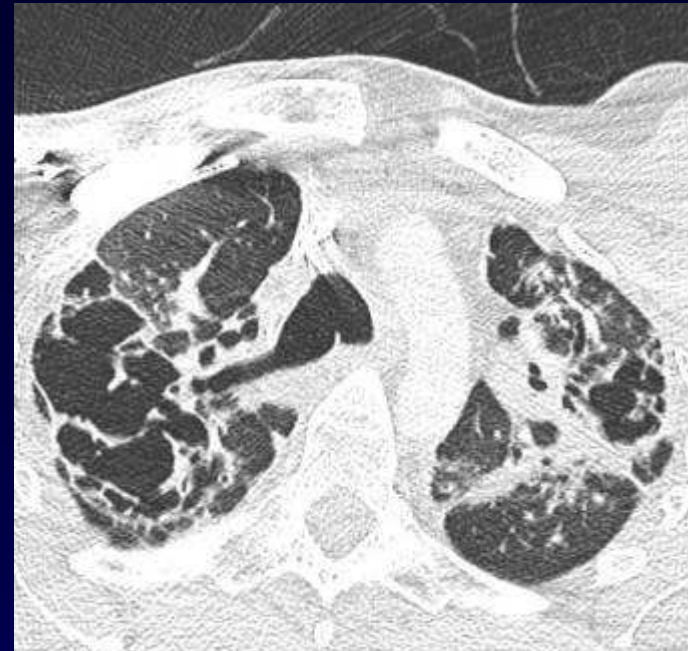
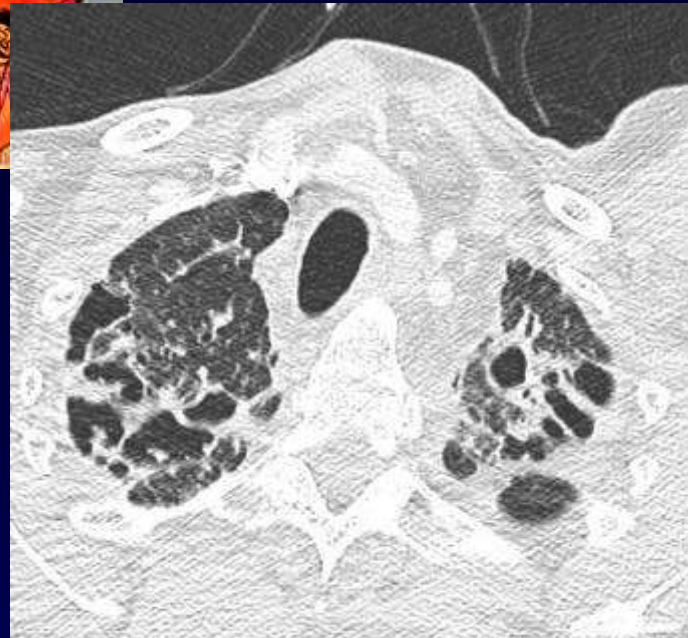**Homme de 41 ans**

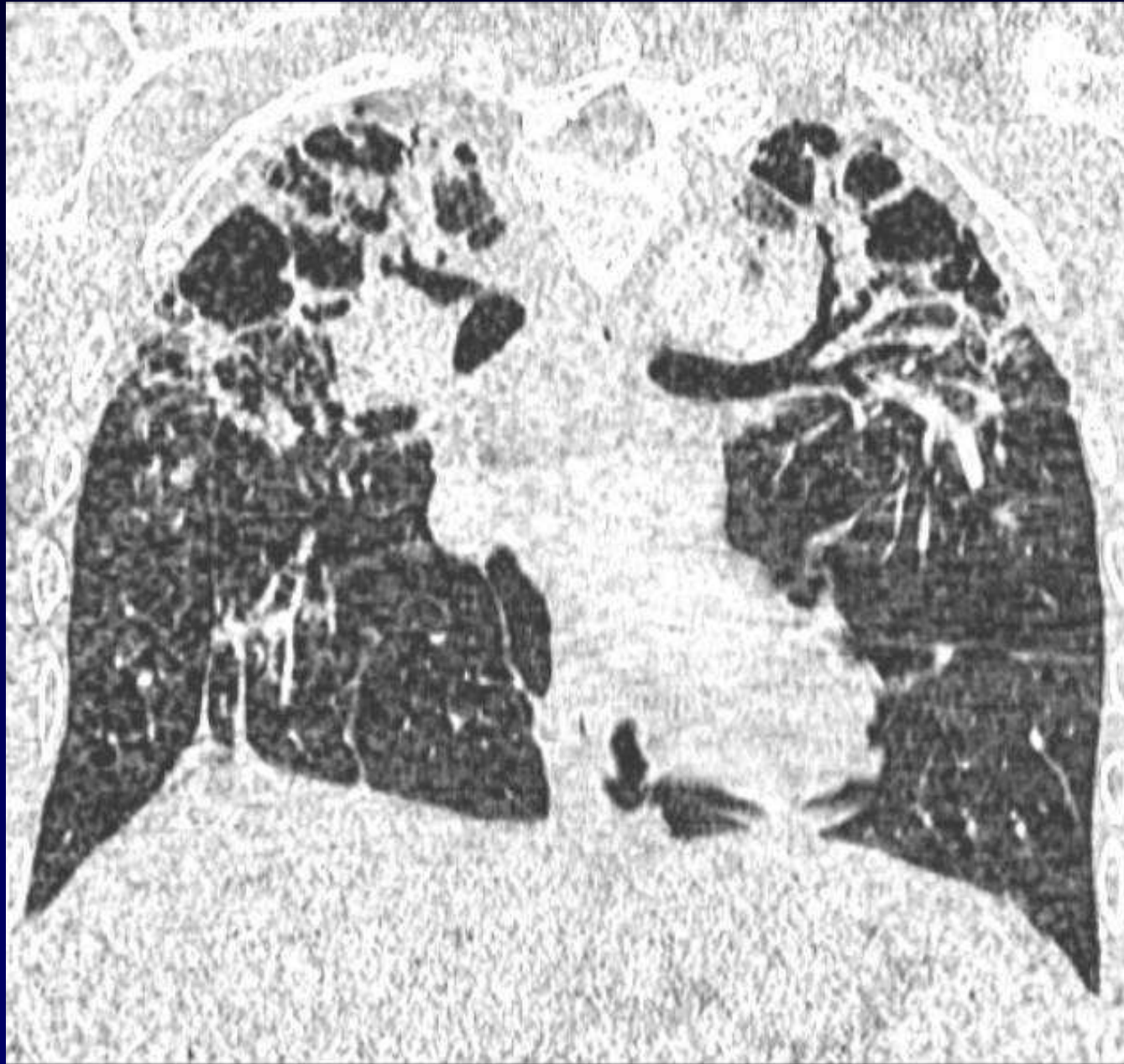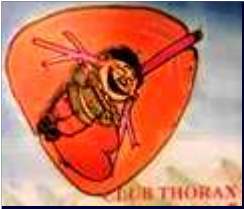**Enseignant**

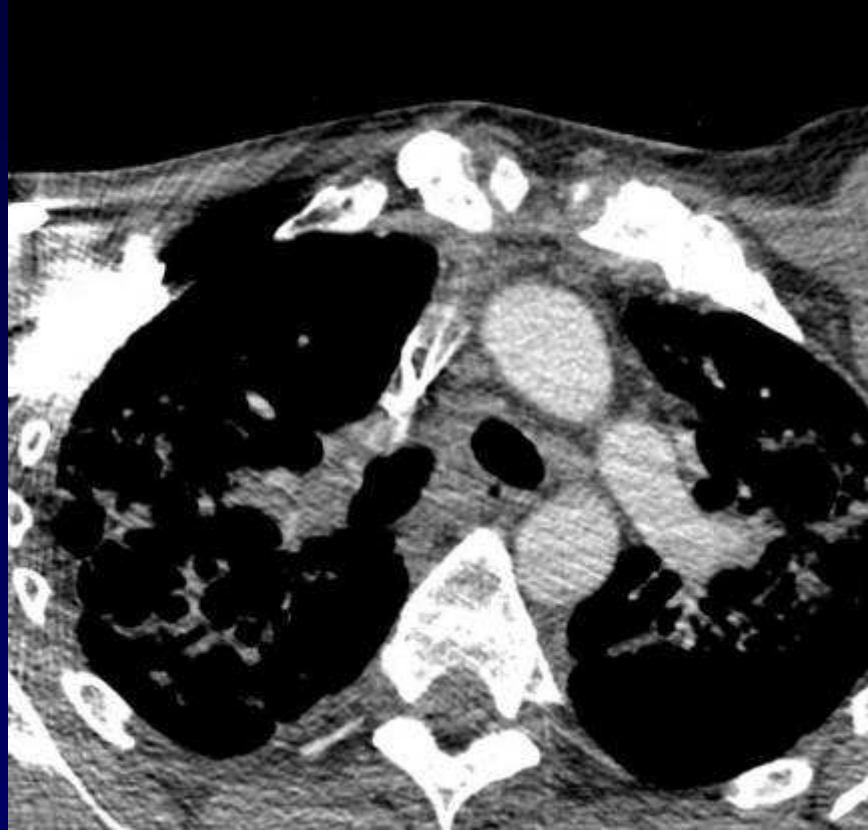
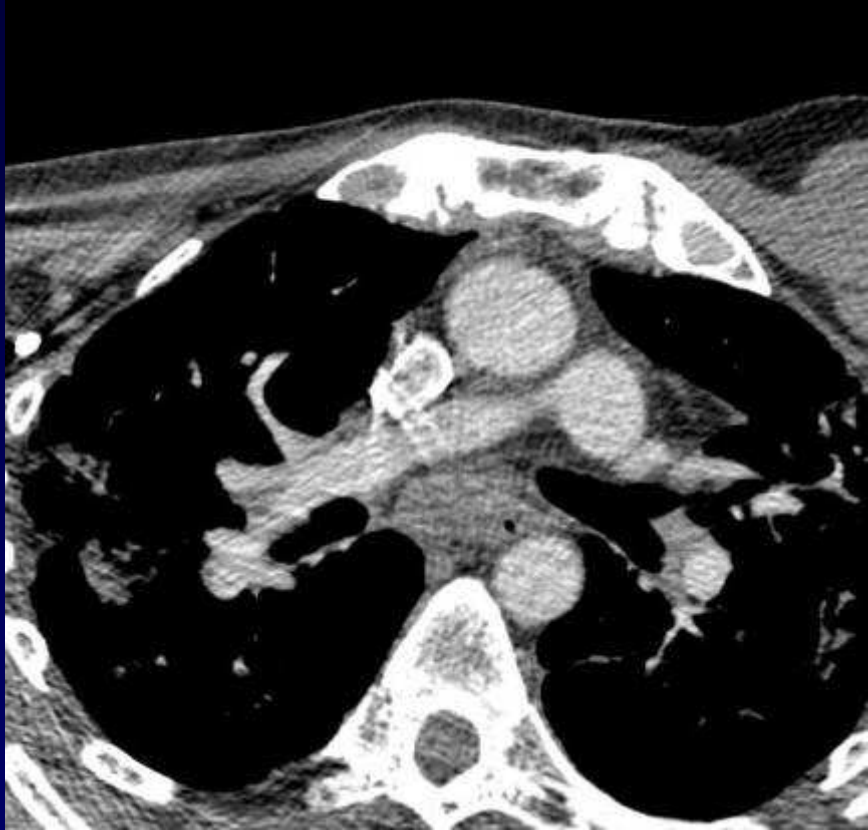**Suivi en rhumatologie depuis l'âge de 20 ans**

**Maladie toujours évolutive**

**EFR : syndrome restrictif**

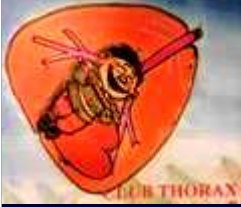







**Diagnostic ?**



**Pneumopathie interstitielle diffuse :  
bronches, nodules, fibrose**

**Diagnostic :**

**Atteinte interstitielle apicale pulmonaire de  
la spondylarthrite ankylosante.**

**Poumon - Inflammatoire**